Ein Fall

von

chronischer Dermatomyositis.

Inaugural-Dissertation

zur

Erlangung der Doktorwürde

in der

gesamten Medizin

verfasst und einer

Hohen medizinischen Fakultät

der

Kgl. Bayer. Ludwig-Maximilians-Universität zu München

vorgelegt von

Ernst Freiherr Schenk von Geyern.

München, 1907.

Kgl. Hof- und Universitätsbuchdruckerei von Dr. C. Wolf & Sohn

Ein Fall
von
chronischer Dermatomyositis.

Inaugural-Dissertation

zur

Erlangung der Doktorwürde

in der

gesamten Medizin

verfasst und einer

Hohen medizinischen Fakultät

der

Kgl. Bayer. Ludwig-Maximilians-Universität zu München

vorgelegt von

Ernst Freiherr Schenk von Geyern.

München, 1907.

Kgl. Hof- und Universitätsbuchdruckerei von Dr. C. Wolf & Sohn.

Gedruckt mit Genehmigung der medizinischen Fakultät
der Universität München.

Referent: Herr Prof. Dr. Ritter von Bauer.

Herrn Stabsarzt a. D. und praktischen Arzt

Dr. Theodor Brenner

gewidmet.

Digitized by the Internet Archive
in 2026

https://archive.org/details/IA41548315_0108

Im Jahre 1887 berichteten als erste und zwar unabhängig voneinander Wagner, Hepp und Unverricht über je einen Krankheitsfall, dessen ganzer Verlauf bis dahin noch nicht beobachtet wurde.

Es handelte sich — in aller Kürze angegeben — um eine akut auftretende, entzündliche Erkrankung des gesamten willkürlichen Muskelapparates, die in allen drei Fällen mit Tod endigte.

Mit Rücksicht auf den anatomischen Befund belegten Wagner und Unverricht die neue Krankheit mit dem Namen Polymyositis; Hepp mit Pseudotrichinose, um der grossen klinischen Ähnlichkeit mit der echten Trichinose Ausdruck zu verleihen. Im Jahre 1891 schlug Unverricht für die Fälle, die unter obigen Erscheinungen auch noch Symptome der Haut, nämlich urticaria- und erysipelartige Ausschläge aufwiesen, den Namen Dermatomyositis vor, der seitdem in den meisten diesbezüglichen Fällen angewendet wird.

Bei weiterer Nachforschung stellte sich heraus, dass bereits vor dem Jahre 1887 ähnliche Fälle, wie die drei genannten, vorgekommen sein sollen; so berichtet Hepp einen Fall von Wagner (1865), einen von Potain (1875), einen von Unverricht und einen von Marchand, während seinerseits Wagner einen Fall von Debove (1878) erwähnt.

Nach den Veröffentlichungen im Jahre 1887 erfolgte im Laufe der Jahre eine Reihe von Publikationen, die sämtliche, teils mit Recht, teils mit Unrecht, für ihre Fälle den Namen Dermatomyositis beanspruchten. Aber nur ein Teil entspricht

dem wirklichen Krankheitsbilde, das ausführlich von Lorenz in Nothnagels Handbuch für spezielle Pathologie und Therapie und in Oppenheims Lehrbuch für Nervenkrankheiten geschildert wird.

Alle bereits gelieferten älteren Beträge anzuführen, erscheint mir überflüssig, da dies von anderen Personen bereits vielfach geschehen ist.

Ich erwähne nur die allerersten Fälle, weil sie historisches Interesse bilden, bezw., wie die Fälle von Wagner, Hepp und Unverricht, weil sie den Blick auf ein ganz neues, höchst interessantes Krankheitsbild gelenkt haben; ich gedenke sodann hauptsächlich der Berichte neueren Datums.

Sie sind nicht sehr zahlreich. In der mit einem reichen Litteraturverzeichnis versehenen Dissertation von Meissen (Kiel 1898) sind — allerdings mit Reserve — 68 Fälle von Dermatomyositis bezw. Polymyositis angegeben. In einer Veröffentlichung von Neubauer (1899) wird geschrieben, dass bis dahin etwa 30 Fälle von sicherer Dermatomyositis bekannt wurden; diese Zahl ist etwa richtig, und seit Neubauer hat die Litteratur über die Polymyositis und die Dermatomyositis — die ja eine Polymyositis im engeren Sinne darstellt — nur wenig Bereicherung erfahren.

Es lieferten seit dem angegebenen Zeittermine Bauer (1899), Kodym (1899), Oppenheim (1899 und 1903), Wyssokowicz und Janowsky (1900), Bonnet (1900), Lépine (1901), Millet (1902), Forchheimer (1903), Streng (1904), Jessen (1904), Sick (1905), Goldenblyum (1905), Lorenz (1906), Edenhuizen (1906) und Murell (1906) Beiträge zur Dermatomyositis bezw. Polymyositis.

Aus sämtlichen, bisher publizierten Fällen, soweit sie mir bekannt wurden, ist zu entnehmen, dass von der in frage stehenden Erkrankung nur um einen geringen Bruchteil

häufiger das männliche als das weibliche Geschlecht befallen wurde.

Das Durchschnittsalter waren die ersten Jahre des dritten Jahrzehntes; als niedrigstes Alter hat man drei Jahre, als höchstes 70 Jahre beobachtet. Die Dauer der Erkrankung schwankte zwischen acht Tagen (Fall von Fuckel) und 2¼ Jahren (Fall von Lewy). Das Verhältnis zwischen Ausgang in Heilung und Ausgang in Tod ist nach den beschriebenen Fällen etwa 1 : 1,1.

Schliesslich ist die Tatsache noch von Interesse, dass bisher — relativ und absolut — die meisten Beobachtungen und Veröffentlichungen über die Polymyositiden, speziell über die Dermatomyositis, in Deutschland gemacht wurden. Dementsprechend ist auch die Litteratur beschaffen; nur die Veröffentlichungen neuesten Datums betreffen grösstenteils das Ausland.

Nach Lorenz unterscheidet man akute, subakute und chronische Fälle von Dermatomyositis.

Da die Zahl der letztgenannten Form die bei weitem geringere ist, so mag es deshalb vielleicht angezeigt erscheinen, wiederum über einen typischen Fall von chronischer Dermatomyositis zu berichten, der nach schwerem Krankheitsverlaufe nach elf Monaten schliesslich letal endigte.

Die Krankheit betraf den 30jährigen Ökonomenssohn Ludwig H . . . . ., der vom 27. Juli 1906 bis zum 5. September 1906 auf der Hautabteilung, von da ab bis zu seinem am 21. Februar 1907 erfolgten Tode auf der inneren, ersten Abteilung des Krankenhauses l. d. I. zu München sich befand, wo ich ihn als Medizinalpraktikant längere Zeit selbst zu beobachten die Gelegenheit hatte.

Ich lasse im nachstehenden und zwar im Auszuge die Krankengeschichte und das Sektionsprotokoll folgen. Die Anamnese beider Stationen habe ich zu einer einzigen zusammengezogen, um unnötige Wiederholungen zu vermeiden.

Anamnese: Patient bemerkte im März 1906 in der Umgebung der Augen das Auftreten einer Rötung und Schwellung. Diese Symptome nahmen allmählich zu, namentlich die Schwellung in der Backengegend, die angeblich mit der Witterung schlechter und besser wurde, aber sie verursachten keine Schmerzen. Augenbeschwerden hatte Patient nicht. Im Laufe des Mai 1906 trat Jucken auf beiden Handrücken, und ein juckender Ausschlag an beiden Halsseiten und Oberschenkeln auf. Patient wurde allmählich sehr matt, musste sich am 28. Mai 1906 zu Bett legen und ist seit dieser Zeit bettlägerig und arbeitsunfähig. Im Juni 1906 schwollen die Arme stark auf, im Laufe des August auch die Beine und der Hodensack. Der Ausschlag hatte sich inzwischen über den ganzen Körper, namentlich über die ganze Brust, verbreitet. Es traten rote Fleckchen auf, die stark juckten und mit Schuppung ausheilten. Schmerzen stärkerer Art waren nicht vorhanden. Der Schlaf war in dieser Zeit sehr gestört, ohne dass Patient eigentlich wusste, warum. Fieber soll nicht bestanden haben. Patient war anfangs in seiner Heimat in ärztlicher Behandlung, kam dann am 27. Juli 1906 auf Veranlassung seines Bruders nach München auf die Hautabteilung des Krankenhauses l. d. I. und wurde am 5. September 1906 auf die innere Station genannten Spitales verlegt.

Die Schwellung hatte sich inzwischen auf den ganzen Körper verbreitet, während der Ausschlag mit Ausnahme einer Rötung in den inneren Augenwinkeln und einer Schuppung auf der Brust, verschwunden war.

Eine Ursache für seine Erkrankung weiss Patient nicht anzugeben; möglicherweise, meint er, habe er sich erkältet.

Ähnliche Krankheitsfälle sind in seiner Heimat noch nicht vorgekommen.

Im Winter 1905—06 habe er zwar viel Schweinefleisch gegessen, aber nie ungekocht, oder von einem kranken Schwein

herrührend. Es sei auch niemand seiner Angehörigen, die stets von dem gleichen Fleische genossen hätten, jemals erkrankt.

Im Anfangsstadium habe er niemals an Muskelschmerz oder Steifigkeit gelitten.

Eltern und Geschwister sind gesund.

Er selbst sei auch nie krank gewesen, nur den rechten Zeigefinger habe er sich einmal verletzt, weshalb er militärfrei wurde.

An Werktagen habe er fast kein Bier getrunken, an den Sonn- und Feiertagen 2—3 l.

Jegliche geschlechtliche Infektion stellt Patient in Abrede.

Status praesens der dermatologischen Station.

27. VII. 06. Mittelgrosser, kräftiger Mann, in gutem Ernährungszustande. Gesichtshaut unterhalb der Augen bis zur Nasolabialfalte ödematös geschwellt. Beide Arme sind in ganzer Ausdehnung stark ödematös. Diese ödematösen Stellen sind gerötet, jedoch mit vielen, weisslichen, streifigen Hautstellen untermischt, so besonders auf der auch ödematösen Brust. Die genannten weissen Stellen liegen etwas unter dem Niveau der Haut. Zwischen beiden Mm. pectorales findet sich eine handflächengrosse, weisse Stelle, auf der die Follikel deutlich sichtbar sind. Diese weissen Flecken verlaufen diffus in die normale Haut und sind meist mit Schuppen bedeckt, die sich leicht ohne Verletzung entfernen lassen. Die gleichen Veränderungen finden sich auf beiden Oberschenkeln und in geringerem Masse auch auf den Unterschenkeln, besonders auf der Streckseite. Das Gesäss ist lebhaft gerötet, hier finden sich keine weissen Flecke.

Patient findet sich ziemlich schwach und kann sich allein im Bade nicht aufstellen.

Inguinaldrüsen rechts etwas geschwollen, Cervikaldrüsen rechts ebenfalls nachweisbar. Auf der Stirne und Kopfhaut braunrote Flecken neben weisser, scheinbar normaler Haut.

Herztätigkeit bedeutend beschleunigt (120), Dämpfung normal; kein Geräusche. A. temporalis, rechts und links bedeutend geschlängelt, fühlt sich nicht ganz weich an.

Über den Lungen rechts und hinten unten zähes Rasseln. Es besteht teils brauner, teils gelblicher, stark schleimiger, etwas zäher Auswurf.

Urinbefund: $\frac{809}{1029}$; klar, dunkel. R. sauer, E. —, Z. —. Temperatur 37,2—37,6.

2. VIII. 06. Kleienbäder, dann Zinkpuder; pulv. digit. 0,05 einmal täglich. Temperatur 36,4—38,8.

4. VIII. 06. Hochlagerung beider Arme. Auf beide Oberschenkel zehnprozentige Ichthyolsalbe. Temperatur 37,3 bis 37,9.

7. VIII. 06. Ichthyolsalbe auch auf die Brust. Temperatur 37,2—37,7.

8. VIII. 06. Die weissen Stellen neben den Mm. pectorales werden grösser. Es ist ein geringes Ödem des Skrotum aufgetreten. Nach Abwaschen der Pasta von den Oberschenkeln zeigen beide unbedeutende Reizung. Subjektives Befinden besser. Liq. Ammon. anisat. 3 : 200; zweistündlich einen Esslöffel. Temperatur 37,2—38,0.

11. VIII. 06. Digitalis ausgesetzt. Temperatur 37,0 bis 38,0.

15. VIII. 06. Lungenbefund: Schall ohne Besonderheiten. Über den hinteren, unteren Partien zahlreiche, mittel- bis grossblasige Rasselgeräusche, nur bei den ersten tiefen Atemzügen zu hören. Sputum sehr reichlich, mit deutlicher Schichtung. Absolute Herzgrenze vielleicht etwas nach rechts verbreitert. Über der Spitze ein deutliches, sehr kurz dauerndes Geräusch, während der Systole zu hören, ebenso links vom Sternum im fünften Intercostalraum Herzstoss kräftig, stark hebend. Puls regelmässig.

An beiden Armen und Händen, den hinteren, unteren Rückenpartien und am Skrotum starkes Ödem; weniger stark heute an den Füssen. Mit Digit. 0,05 pro die wieder begonnen. Temperatur 36,9—38,1.

16. VIII. 06. Urin schwach sauer, E. —. Das Sputum ist sehr reichlich, deutlich abgesetzt, teils braunrot flüssig, teils geballt, zähe, eiterig. Es enthält: Leucocyten, Staphylococcen, Streptococcen, Diplococcen. Keine säurefesten Stäbchen. Temperatur 37,1—38,2.

21. VIII. 06. Die Rötung ist bedeutend zurückgegangen. Die weissen Stellen der Brusthaut sind bedeutend vergrössert. Ichthyolpasta auf Oberschenkel und Brust. Temperatur 36,9 bis 37,3.

24. VIII. 06. Urin sauer; E. —, Z. —. Temperatur 37,9—38,0.

26. VIII. 06. Urin sauer; E. —, Z. —; massenhaft Sedimentum lateritium. Urinmenge gering. Spezifisches Gewicht 1032. Temperatur 37,9—38,2.

27. VIII. 06. Mixt. diuretin. Zweistündlich ein Esslöffel. Ichthyolpasta aussetzend; Borsalbe. Temperatur 38,1 bis 38,5.

29. VIII. 06. Ödem der oberen Extremitäten und des Skrotums sehr stark. Diuretin aussetzen. Theocin. natr. acet. 0,5; viermal täglich ein Pulver. Temperatur 38,0—38,5.

2. IX. 06. Harnmenge sehr gering, im übrigen keine Veränderung des Allgemeinzustandes. Temperatur 38,1—38,7.

4. IX. 06. Patient wird auf die innere Station verlegt. Temperatur 38,1—38,6.

Diagnose: Partielle Hautatrophie; Ödeme.

Status praesens der inneren Station.

5. IX. 06. Ziemlich gross, kräftig gebaut, muskulös, mässig genährt, etwas blass mit einem Stiche ins Gelbliche. Haut an

den Kieferwinkeln, unter dem Kinne, an den seitlichen Teilen der Brust und des Bauches, am Rücken etwa in Zwerchfellhöhe und handbreit darüber in mässigem Grade, an den Armen, Handrücken, Beinen und am Hodensack hochgradig ödematös. Hodensack gut doppelt mannsfaustgross, Vorhaut wenig ödematös; Augenlider und Fussrücken frei. Am ganzen Körper seit längerer Zeit bestehender Hautausschlag; an den frischen Stellen unregelmässige, nicht erhabene kupfer- bis zinnoberrote Flecken (solche zurzeit unterhalb beider Augen) an den älteren Stellen (den Extremitäten) feine Schuppung, weiterhin (vor allem auf der Brust) Abheilung mit Hinterlassung bräunlicher Pigmentierung und narbiger Veränderung der Haut. Durch das starre Ödem ist die Beweglichkeit des Rumpfes und der Gliedmassen so beschränkt, dass Patient sich nicht völlig aufsetzen, den Mund nur zu zwei Drittel öffnen, die Hände nicht völlig zur Faust schliessen, die Hand nicht völlig zum Munde führen kann.

Auf Drücken nirgends besondere Schmerzempfindlichkeit. Zunge und Rachen ohne pathologischen Befund. Starker Schweiss, namentlich im Gesicht.

Pulmones: nirgends Dämpfung. Spitzen frei. Links hinten unten unbestimmtes, unreines Atmen, von vereinzeltem Pfeifen und Giemen begleitet. Percussion infolge des Ödems sehr erschwert.

Cor: Grenze: rechts rechter Sternalrand, links ausserhalb der Mammillarlinie (?).

Spitzenstoss hebend, über der Spitze ein leises systolisches Geräusch. Herzaktion regelmässig.

Abdomen: Stark ödematös, besonders in den seitlichen Partien.

Nervensystem: Tiefe Reflexe aufgehoben. Sensibilität intakt. Sensorium frei.

Urinbefund: Spezifisches Gewicht 1014. R. sauer, E. —, Z. —, D. +, Blut —. Temperatur 38,0—38,5.

6. IX. 06. Patient kann nicht Wasserlassen; das Aufsitzen, selbst die Vorlage der Urinflasche ist wegen der Ödeme unmöglich. Katheterismus. Bitterwasser. Liqu. kal. acet. 3,0. Urinbefund: $\frac{1009}{1014}$ R. sauer, E. —, Z. —, D. +, Blut —. Sedimentum lateritium. Temperatur 37,6—38,0.

7. IX. 06. Patient vermag wieder spontan Harn zu lassen. Leichte Schlingbeschwerden. Temperatur 37,1—31,1.

12.—17. IX. 06. In dieser Zeit entleert sich aus dem Oberarme, wo die Haut spontan geplatzt ist, seröse Flüssigkeit. Watteverband. Temperatur 37,4—37,6.

14., 17. und 20. IX. 06. 1% Collargol subkutan je eine Pravazspritze. Temperatur 37,4—38,2.

21. IX. 06. Drainage des rechten Armes durch zwei Troicarts (im Ober- und Unterarm). Nach 40 Stunden haben sich ca. 2000 ccm einer gelben, wie Urin aussehenden, klaren, schwach alkalisch reagierenden Flüssigkeit entleert. Diese hatte ein spezifisches Gewicht von 1015, ist stark eiweisshaltig, Nylandersche Reaktion ebenfalls positiv. Bakteriologisch steril. Nach der Drainage ist die rechte, obere Extremität bedeutend abgeschwollen, so dass Patient die Finger der rechten Hand ziemlich gut bewegen kann. Temperatur 37,4—38,1.

24. IX. 06. Rechte obere Extremität etwas abgeschwollen. Allgemeinbefinden leidlich. Urin $\frac{600}{1013}$; E. —, Z. —, Ind. —, D. +, R. neutral. Aus den Drainageöffnungen des rechten Oberarmes entleert sich noch immer ununterbrochen Flüssigkeit. Temperatur 37,6—38,4.

26. IX. 06. Der rechte Arm secerniert noch immer reichliche Flüssigkeitsmengen. Patient vermag die rechte Hand zum Munde zu führen. An der Innenseite beider Oberschenkel je eine fingerdicke Schwellung, welche ebenfalls Flüssigkeit

entleeren. Ödem des Skrotums zurückgegangen. Noch immer leichte Schlingbeschwerden. Herzbefund wie früher. Milz nicht deutlich vergrössert. Temperatur 37,6—38,2.

27. IX. 06. Collargol ausgesetzt. Lig. kal. acet. weggelassen. Theocin dreimal täglich 0,5. Entfernung der am 25. ds. in den linken Oberarm eingeführten Troicarts. Dieselben lagen 40 Stunden dort. Die Untersuchung des Transsudates ergab eine Menge von 1600 ccm, ein spezifisches Gewicht von 1013, und eine schwach alkalische Reaktion. Eiweissreaktion und die Nylandersche Probe waren stark positiv. Urinbefund $\frac{1020}{1016}$; R. sauer, E. —, Z. —, D +. Ind. —, Blut —. Sediment ohne Besonderheit. Anlegung von zwei Troikarts in der rechten Ellenbeuge. Temperatur 37,4—38,0.

28. IX. 06. Die Troikarts werden wieder entfernt. Temperatur 37,5—38,0.

30. IX. 06. Die Urinmengen waren in den letzten Tagen grösser als früher; sie schwankten zwischen 1400 und 1800 ccm. E. —, Z. —, Ind. —, Ind. —, D. +.

1. X. 06. Multiple Stichelungen am rechten Oberarm, besonders über dem M. biceps über der Ellenbeuge. Theocin ausgesetzt. Mixt. digital. zweistündlich ein Esslöffel. Temperatur 37,9—38,0.

2. X. 06. Aus den Stichöffnungen entleeren sich reichliche Mengen von Flüssigkeit. Temperatur 37,1—37,8.

3. X. 06. Die Sekretion hat aufgehört. Urin $\frac{700}{1015}$; R. sauer, E. —, Z. —, Blut —, D. +. Harn klar, kein Sedimentum lateritium. Temperatur 37,0—37,5.

5. X. 06. Stichelungen des linken Ober- und Vorderarmes. Temperatur 37,1—38,3.

7. X. 06. Urin $\frac{3500}{1014}$. R. a., E. —, Z. —, Ind. —, D. —. Digitalis ausgesetzt. Theocin dreimal täglich. Temperatur 38,6—39,2.

8. X. 06. Patient klagt über Übligkeit und Brechreiz. Theocin ausgesetzt. Temperatur 37,5—38,0.

9. X. 06. Brechreiz geschwunden. Über dem unteren Teile des rechten M. biceps starke, blaurote Färbung der Haut (Ekzem) mit Ödem und blasiger Abnehmung der Oberhaut. Theocin einmal 0,3. Temperatur 37,9—38,8.

11. X. 06. Theocin zweimal 0,3. Temperatur 37,5—38,5.

12. X. 06. Ekzem am Oberarm geschwunden. Urinbefund $\frac{1350}{1005}$. R. sauer, E. —, Z —, D. +. Theocin wird schlecht vertragen (Magenstörung). Spez. diuret. c. bulb. scill. Temperatur 37,5—37,6.

16. X. 06. Leichtes Ödem der Oberlider, besonders links. An den Fingern rötliche Flecke. Urinbefund $\frac{2200}{1009}$. R. n., E. —, D. —. Temperatur 37,1—37,8.

23. X. 06. An der Innenseite beider Oberschenkel zwei faustgrosse Wülste, über denen die Haut stark gerötet ist. Ähnliche Schwellungen an der Beugeseite beider Oberarme. Geringes Ödem der Augenlider. Harnmenge 3250 ccm. Temperatur 37,0—37,2.

27. X. 06. Ödem der Augenlider stärker. Harnmenge 3100 ccm. Temperatur 36,9—37,3.

29. X. 06. An der linken Wange zeigen sich mehrere Ecchymosen. Temperatur 37,1—38,5.

30. X. 06. Urinmenge $\frac{1850}{1016}$. Harn sehr trübe; Alkalisches Tripelphosphatsediment. D.+, Urobilinogen schwach+. Temperatur 36,9—37,2.

31. X. 06. Species diuret. ausgesetzt. Links und rechts hinten unten handbreite Dämpfung. Atemgeräusch vesikulär. Temperatur 37,3—38,1.

1. XI. 06. Urinbefund $\frac{2000}{1011}$ R. sauer, E. —, Z. —. Ind. —, D.+. Im Sediment Sargdeckelkristalle. Temperatur 37,2—38,0.

Ödem des Gesichtes wird stärker, namentlich in der Unterkiefergegend. Rechtes Auge durch Schwellung fast ganz ver-

deckt und ca. nur bis zur Hälfte offen. Gesicht erysipelatös gerötet, doch hat die Rötung keine scharfe Begrenzung, sondern verstreicht allmählich. In der linken Parotisgegend eine Anzahl punkt- und strichförmiger Hämoragieen. Ödem der Beine unverändert, das der Arme wieder stärker. An den Fingern masernähnliche, rote Flecke (seit Mitte Oktober). Beide Mm. deltoidei stark atrophisch. Bewegungsfähigfähigkeit infolge der Schwere der ödematösen Arme wieder fast gleich Null. Patient konnte Mitte Oktober die Arme im Schultergelenke ca. um 20 Grad heben. Herzbefund unverändert; Spitzenstoss in der linken Mammillarlinie; lautes systolisches Geräusch über der Spitze. Puls seit Mitte Oktober (wegen Abnahme des Ödems) nunmehr zu fühlen, gross, weich, celer, bewegt sich zwischen 80 und 120 Schlägen pro Minute. Temperatur subfebril; seit 28. X. wieder etwas höher, zur selben Zeit Zunahme des Gefässödems. Schlingbeschwerden gegen früher, trotz Zunahme der Ödeme, wesentlich geringer. Appetit gut, Schlaf mittelmässig; isst ziemlich reichlich. Psychisch vollständig normales Verhalten, relative Euphorie.

2. XI. 06. Urinmenge $\frac{2500}{1018}$ R. sauer; E. —, D. —; Harn trübe, wolkig, stinkend. Milz wie früher, nicht deutlich vergrössert, nach hinten wegen der Schwerbeweglichkeit des Patienten nicht abgrenzbar. Ödem unverändert. Die Ödeme der Beine betreffen hauptsächlich Oberschenkel und Waden, Schienbeine, Knöchel. Füsse vollständig frei; keine Lähmungen, keine Muskelschmerzen. Temperatur 37,5—37,8.

5. XI. 06. Am Herzen heute kein Geräusch. D. —. Untersuchung der Mm. deltoidei ergibt: farad R. 6,0, L. 4,5 mamp., galv. blitzartig K. S. Z. grösser als A. S. Z., R. 12,0. L. 9,0 mamp. Temperatur 37,2—27,9.

6. XI. 06. Species diuret. c. bulb. scill. Temperatur 37,2 bis 37,8.

7. XI. 06. Drainage des rechten Armes durch sechs Troi-

carts. Es entleert sich nur wenig Flüssigkeit (ca. 250 ccm) von hellgelber Farbe, enthält einige Fibrinflocken, massenhaft Eiweis und gibt starke Nylandersche Reaktion. Noch immer reichliche Schweissekretion. Temperatur 37,5—37,7.

10. XI. 06. Augenlider wieder stark angeschwollen. Rachen gerötet. Tonsillen geschwollen. Temperatur 37,2—37,8.

15. XI. 06. Phénix à l'air chaud. Nach Anwendung des Schwitzapparates sind die Ödeme bedeutend zurückgegangen. Temperatur 37,2—37,6.

17. XI. 06. Multiple, ziemlich tiefe Stichelungen am linken Ober- und Vorderarm. Reichlicher Flüssigkeitsabfluss. Temperatur 37,1—37,4.

20.—22. XI. 06. Phönix. Temperatur 37,2—37,8.

24. XI. 06. Tiefe Stichelungen des rechten Oberarmes über dem M. biceps. Temperatur 37,0—37,5.

25. XI. 06. Reichliche Entleerung aus dem Oberarme. Beugeseite kollabiert. Haut stark braun pigmentiert. Unter der Haut knochige Infiltration zu fühlen. Kein Erysipel, keine phlegmonöse Schwellung, Achseldrüsen nicht geschwollen; Gaumensegel gelähmt. Über dem ganzen Herzen, auch über dem Manubrium sterni, sowie rechts und links davon, lautes systolisches Geräusch. Hochstand des Zwerchfelles: rechts fünfter Intercostalraum. Das Gesicht, welches früher einmal etwas besser war, ist nun in letzterer Zeit wieder stark gerötet, zeigt wechselnde Anschwellungen der Kieferwinkelgegend, meistens rechts. Haare wie mit Mehl bestaubt. Klagen über stumpfes Gefühl im Munde und Gefühl von Ausfallen der Zähne. Keine Schluckbeschwerden. Appetit gut. Urin gibt wieder stark die Diazoreaktion. Temperatur 36,9—39,0.

15. XII. 06. Zustand unverändert; Allgemeinbefinden ziemlich gut. Temperatur 37,2—38,2.

11. I. 07. Über dem Kreuzbeine zweipfennigstückgrosse Dekubitusstellen. Temperatur 37,1—37,3.

12. I. 07. Kein Herzgeräusch. Patient ist dauernd fieberfrei. Puls 100—120. Allgemeinzustand hat sich nicht verändert. Rötung der Gesichtshaut vielleicht wieder etwas stärker. Temperatur 37,3—37,5.

14. I. 07. Gesicht stark gerötet, schuppt etwas. Wenige Schuppen auf dem Kopfe. Die Haare sind wieder etwas nachgewachsen. Gesichtsödem ziemlich gering. Die Arme sind erheblich abgeschwollen, das Hemd kann wieder bis zur Achsel zurückgestreift werden. Die Infiltration, namentlich über dem linken Oberarme, speziell über dem M. biceps ist sehr derb, stellenweise knotig. Die Haut ist an den Gelenken und über dem M. biceps fleckig-braun pigmentiert, über der Hand und über dem Handrücken fleckig gerötet. Weichteile dortselbst überderb, holzig. Ellenbogen kann, wohl infolge der Hautspannung, nicht völlig gestreckt werden. Aktive Erhebung des Armes etwas besser möglich, bis zu ca. 30—40 Grad. Aufsitzen gelingt noch nicht, auch nicht mit Unterstützung. Lähmung der Bauchmuskulatur nicht nachweisbar. Unterglieder in sehr beschränktem Masse aktiv beweglich, noch stark geschwollen und fleckig gerötet. Über den Adduktoren ist die Haut stellenweise ödematös, so dass sie glasig violette, beerenförmige Vorsprünge bildet. Urinentleerung durch die Schwerbeweglichkeit der Beine und das Ödem etwas erschwert. Genitalien völlig abgeschwollen. Schluckbeschwerden sind nicht wiedergekehrt. Appetit gut. Pulsfrequenz noch stark wechselnd. Kein Herzgeräusch. Diurese 1400—2000. Ab und zu Diazoreaktion im Harne noch positiv. Über dem Kreuzbein eine pfenniggrosse und eine längliche, etwa zweipfennigstückgrosse Dekubitusstelle.

Augenhintergrund stets normal. Temperatur 37,2—37,4.

18. I. 07. Patient kann nicht Wasser lassen. Erst nach acht Stunden erfolgt spontane Urinentleerung. Termophor auf die Blase. Temperatur 37,3—37,5.

19. I. 07. Harnverhaltung (15 Stunden). Temperatur 38,0 bis 38,3.

22. I. 07. Auch in den letzten Tagen war die Harnentleerung erschwert. Temperatur 37,0—37,4.

Rückfall.

Gesicht wieder stark gerötet und geschwollen; Augenspalt sehr klein, namentlich rechts. Bei leichtem Kratzen blutet die Haut stark, so dass wieder viel Excoriationen im Gesichte auftreten. Hände wieder stark hellrot befleckt, wie mit Eosin betupft, dabei aber keine Schwellung; auch die Arme sind nicht stärker geschwollen; die Schwellung an den Beinen ist sogar etwas geringer geworden. Die Beweglichkeit in den Beinen ist etwas besser, in den Armen schlechter geworden. Wieder etwas Fieber; ab und zu D. +. Systolisches Herzgeräusch. Diurese gering. Schluckbeschwerden wieder stärker. Speichel wird wieder grösstenteils in den Spucknapf entleert. Dekubitusstelle über dem Kreuzbein etwas besser. Deutlich ausgesprochene Muskelatrophie.

24. I. 07. Skarifikation des linken Armes. Temperatur 37,6—37,9.

3. II. 07. Patient hat keine besonderen Klagen. D. —. Die Dekubitusgeschwüre werden zurzeit mit Jodtinktur behandelt. Temperatur 37,1—38,3.

10. II. 06. Im Befinden des Patienten keine besondere Veränderung. Behandlung der Dekubitusgeschwüre wird fortgesetzt. Urin $\frac{800}{1018}$ E. —, Z. —, D. —. Temperatur 37,5—38,9.

13. II. 07. Hoher Temperaturanstieg. Stechen auf der Brust. Hier Giemen und Pfeifen zu hören. Temperatur 38,9 bis 39,6.

14. II 07. Diurese gering. D. +. Temperatur 38,9—39,8.

16. II. 07. Grosse Atemnot. Über der rechten Lunge Giemen, links hinten unten und links vorne mittel- und grobblasige, feuchte Rasselgeräusche. Patient kann nur in sehr

geringem Masse expektorieren. Auswurf etwas schleimig. Temperatur 38,2—38,9.

18. II. 07. Status idem. Über dem ganzen Herzen laute systolische Geräusche. Puls beschleunigt, rhythmisch, mittelkräftig, 152; Respiration flach, 28. Ein Teil des Dekubitus ist in Heilung begriffen, während daneben neue Stellen aufzubrechen drohen. Auf den Decubitus vin. camphor. Temperatur 38,9—39,8.

20. II. 07. Patient wird immer elender, nimmt keinerlei Nahrung zu sich. Ständiger, qualvoller Husten, ohne expektorieren zu können. Über beiden Lungen Rasseln, Puls beschleunigt, klein. Klingende, systolische Geräusche über sämtliche Ostien. Puls ziemlich klein. Temperatur 39,1—39,4.

21. II. 07. Zunehmende Atemnot, starke Cyanose des Gesichtes. Temperatur 39,2. 8 Uhr vormittags Exitus letalis.

Sektionsbericht.

Mittelgrosse, männnliche Leiche in gutem Ernährungszustande. Natürliche Öffnungen ohne Befund; Haut, besonders des Rumpfes, der Hüftgegend, der Ellenbogengegenden und der inneren Oberarmflächen, sowie der seitlichen Teile des Gesichtes und der Oberschenkelinnenflächen eigentümlich verändert, indem ausgedehnte, höckerige Pigmentierungen und ausserdem an einigen Stellen eigentümliche Blasen auftreten. Totenstarre kräftig. Über dem Kreuzbeine ein fast handtellergrosser Dekubitus. Fett der Bauchhaut gering, eigentümlich sulzig, ödematös. Muskeln trübe, matt, blass und wässerig.

Inguinaldrüsen nicht geschwollen. Zwerchfellstand beiderseits vierter Intercostalraum. In der Bauchhöhle eine Menge klarer, gelber Flüssigkeit. Organe der Bauchhöhle in richtiger Lage. Im Herzbeutel viel klare Flüssigkeit. Herbeutel aussen etwas matt.

Linke Lunge frei, in der Pleurahöhle ein Viertel Liter klarer, seröser Flüssigkeit, ebenso in der rechten Pleurahöhle. Linker Oberlappen bis auf die unteren Partien lufthaltig, Pleura glatt, Gewebe safthaltig. Unterer Rand des Oberlappens eigentümlich fleischartig ödematös, graurot, luftleer. Rechter Oberlappen durchaus lufthaltig, ziemlich glatt, feucht, hinten blutreicher als vorne. Unterlappen sehr schwer, von aussen dunkelblau; Schnitt fleckig, scheckig mit erweiterten, feineren und grösseren Bronchialquerschnitten. Gewebe luftleer. Linker Unterlappen äusserlich wie rechts, aus den Bronchien tritt rahmiger, dicker Eiter hervor. Bronchialdrüsen geschwollen. Mediastinales Gewebe eigentümlich ödematös, sulzig, schlüpferig. Schilddrüse symmetrisch, ziemlich klein. Gewebe nicht gallertig, gleichmässig blassgraurot. Tonsillen gross, auf Druck Eiter entleerend. Durchschnitte durch die Zunge ergeben eine merkwürdig blass-braunrote Muskulatur, anscheinend mit mehr Bindegewebezügen als sonst.

Herz mit glattem Epicard und zusammengezogenen Ventrikeln. Herzhöhlen enthalten dunkles, flüssiges Blut und lockere Gerinnsel. Klappen durchaus zart, auch nicht rötlich imbibiert; Kranzgefässe zart. Herzfleisch blass, graurot, nicht ganz gleichmässig in der Farbe; es finden sich in dem sehr feuchten Herzfleische einige hellere Flecken.

Milz klein, etwas schlaff, bläulich; Kapsel etwas gerunzelt, glatt, glänzend. Pulpa dunkelrot, Follikel gross, Trabekel deutlich, Pulpa zurücksinkend.

Leber mit glatter Kapsel. Zeichnung spielt in helleren Farben, ist deutlich.

In der Gallenblase eine mässige Menge dunkler, zähflüssiger, nicht besonders stark fadenziehender Galle. Schleimhaut ohne Befund. Zunge flach, blass. Gaumen ödematös, sulzig, insbesondere das stark gelockerte Zäpfchen. Ösophagus ohne Befund, abgesehen von einem zackigen, links vom Larynx

gelegenen, nicht geröteten Substanzverlust; derselbe greift bis auf die Submukosa, ohne die Muskulatur blosszulegen. Larynxschleimhaut ohne Befund, ebenso die Trachea; grössere Bronchien stark gerötet, blasse Schleimflocken enthaltend. Pankreas kurz, schmal, Endteil breit, Kopf grobkörnig, nicht übermässig derb.

Magen nicht besonders weit, Schleimhaut stark fleckig gerötet; derselben sitzt lockerer Schleim auf. Im Fundus Selbstverdauung, Cardia ohne Befund.

Wurmfortsatz lang und dünn.

Colon ascendens sckeckig rot, Schleimhaut etwas schwappend. Dünndarm blass, Schleimhaut feucht, glänzend, fast wässerig infiltriert. Ureteren intakt. Linke Nebenniere sehr gross, Gewebe gesprenkelt. Rinde fettreich. Linke Niere gross, Gewebe sehr feucht, Organ von gehöriger Konsistenz, eher etwas praller als gewöhnlich. Kapsel gleichmässig festhaltend. Rechte Nebenniere wie links. Rechte Niere etwas grösser als die linke, Nierenbecken sehr blass, nicht erweitert. Oberfläche vollkommen glatt, Schnittfläche ziemlich dunkel mit deutlicher Zeichnung. Dicke von Mark und Rinde gehörig. Harnblase mit mässiger Menge dunklen mit trüben Flocken gemischten Urines.

Rechter Hoden sehr blass, fast graugelb, Samenbläschen nur stellenweise in Fäden herausziehbar. Hodenparenchym links blutreicher als rechts; auch hier reissen die Samenfäden ab.

Schädel tief, symmetrisch flach. Im Längsblutleiter flüssiges, dunkles Blut. Dura gespannt, ohne Veränderungen. Gefässe der weichen Häute stark gefüllt, Häute zart, nur an wenigen Stellen durch klare Flüssigkeit abgehoben. Basis ohne Befund. Gefässe ganz zart. Gehirnsubstanz trocken, blutreich. Die Ventrikel sind nicht erweitert; sie enthalten etwas klare Flüssigkeit. Ependym vollkommen glatt und glänzend, Adergeflechte ohne Befund. Durchschnitte durch die

beiderseitigen Stammganglien, sowie durch Kleinhirn, Brücke und verlängertes Mark ergeben überall klare Zeichnung. Knochenmark unverändert, reines Fettmark.

Anatomische Diagnose: Dermatomyositis. Allgemeines Ödem des Bingewebes. Trübung und Ödem der Muskeln. Trübung des Herzens. Geringe Induration, Trübung und herdweise Degeneration der Leber. Chronische Pneumonie mit Bronchiectasien in beiden Unterlappen. Bronchitis. Hydrothorax und Hydropericard. Geschwüre des Ösophagus. Magenkatarrh. Ödem des Darmes.

Mikroskopischer Befund.

Die Präparate aus dem M. deltoideus zeigen zunächst bei schwacher Vergrösserung eine ganz enorme Vermehrung der Kerne. Alle Muskelfasern sind etwas verschmälert, ihre Querstreifung ist an vielen Stellen fast gar nicht mehr sichtbar, dagegen erscheint die Längsstreifung vielfach ausserordentlich deutlich. Die Kerne der Sarkolemm-Schläuche sind hochgradig gewuchert und zwar in der Weise, dass sich vielfach lange Reihen von grossen bläschenförmigen, rundlichen Kernen unmittelbar untereinander finden. Der Pol eines Kernbläschens berührt dabei den Pol seines Nachbars. Oftmals lassen sich an einer und derselben Muskelfaser zwei gegenüberliegende, paralelle Reihen von solchen gewucherten Kernen erkennen. An anderen Stellen ist diese Kernproliferation noch unregelmässiger: es sind förmliche Haufen von ausserordentlich dicht aneinander liegenden und sich gegenseitig berührenden Kernen entstanden. Diese Vermehrung ist offenbar auf dem Wege der direkten Kernteilung vor sich gegangen; denn es finden sich nirgends auch nur die leisesten Andeutungen von mitotischen Figuren. Auch diese Kerne sind bläschenförmig mit deutlicher, scharfer Kernmembran und punktförmigen Kernkörperchen. Zuweilen zeigt sich die ganze Breite einer Muskelfaser von solchen Kern-

knospenhaufen dicht durchsetzt. Dadurch entstehen Riesenzellen ähnliche Bilder.

Das Protoplasma ist stellenweise in eine teils homogene, teils krümelige oder feinfaserige Masse verwandelt.

Auch in dem M. biceps findet sich eine ganz ähnliche hochgradige Kernvermehrung. Nur sind hier die reihenförmig gestellten Wucherungsfiguren häufiger, während die Kernknospenhaufen fast fehlen. Es erinnert diese ungeheuere Kernproliferation der Sarkolemmzellen ganz an die Bilder, welche sich bei progressiver Muskelatrophie, sowie auch bei der sekundären Atrophie bei Beri-Beri ergeben.

Im Zwerchfell fällt mehr die Verschmälerung und Degeneration der einzelnen Muskelbündel auf, während nekrotische Herde nur in spärlicher Anzahl und in geringer Ausdehnung sich vorfinden.

Die Veränderungen im Herzmuskel sind nur gering. Es finden sich stellenweise Fragmentation und Verlust der Querteilung, dagegen keine nekrotischen Herde, und nur ganz vereinzelte Kernvermehrung. In der Milz sind die Follikel klein und die lakunären Räume sehr blutreich. Im übrigen zeigt sich nichts Pathologisches.

In den Unterlappen der Lunge findet sich der mikroskopische Befund einer desquamativen, katarrhalischen Pneumonie. In den Alveolen sind kolossale Mengen von Körnchenzellen, die mit schwarzbraunem Pigmente gefüllt sind.

Die mikroskopische Untersuchung des Knochenmarkes ergibt ganz normale Verhältnisse.

Die Besichtigung der Haut von der Achselgegend erweist eine totale Atrophie und vollkommene Abflachung des Papillarkörpers. Auf dem faserigen Cutisgewebe liegt unmittelbar eine flache und sehr dünne Schicht von Epithel auf. Die cylindrische Basalschicht ist erhalten, dagegen sind die Zellen des rete Malpighii sehr vermindert und verkleinert. Über

dieser niedrigen Epithelschicht liegt ein ziemlich dickes, aber sehr gelockertes Stratum corneum. In den oberflächlichen Lagen der Cutis finden sich sehr zahlreiche, eckige, bräunliche Pigmentkörnchen. Die Gefässe des Cutisgewebes sind stellenweise von dichten Mänteln von Rundzelleninfiltraten umgeben. Die Kneueldrüsen sind stark verkleinert, ihre Ausführungsgänge aber erhalten.

Es handelt sich im vorstehenden Falle also um einen 30jährigen Bauern, der im März 1906 eine Rötung und Schwellung der Augengegend bemerkte, im Mai einen juckenden Ausschlag am Halse und an den Oberschenkeln bekam, allmählich immer matter und seit dem 28. Mai 1906 arbeitsunfähig und bettlägerig wurde. Mit der Zeit verbreitete sich der Ausschlag über den ganzen Körper, es trat Schwellung zuerst der oberen, dann der unteren Extremitäten, des Skrotums und schliesslich der gesamten Körpermuskulatur ein. Das Anasarca war ein ganz kolossales. Der Hautausschlag und die Ödeme gingen allmählich bis auf einige Stellen zurück, um vielfach von neuem wiederzukehren. Im Laufe der Erkrankung stellten sich lästige Schweisse, Harnbeschwerden, leichte Angina, Störungen beim Schlucken und Atmen, Dekubitus, Lähmung der Oberarme und des Gaumensegels, sowie allgemeine Muskelatrophie ein. Auch einzelne Knoten am Oberarme und an den Unterschenkeln traten auf, die aber teilweise wieder zurückgingen.

Während man im Anfang Januar 1907 die berechtigte Hoffnung hegen durfte, den sympathischen, überaus geduldigen Patienten am Leben erhalten zu können, trat aber Mitte Januar ein Rückfall ein. Der Patient bekam eine Pneumonie, konnte das Sekret nicht mehr genügend expektorieren und erlag ihr, nachdem sein Leiden vorher elf Monate gedauert hatte, am 21. Februar 1907, 8 Uhr vormittags.

Da jede weitere Ursache für das enorme Anasarca fehlte, die Krankheit mit einem typischen Hautausschlage einherging, es sich um eine progressive Lähmung der Oberarme ohne Anzeigen einer Neuritis oder zentralen Erkrankung handelte, so musste, unter Einrechnung der so bezeichnenden, profusen Schweisse die Diagnose auf Dermatomyositis gestellt werden. Weitere diesbezügliche Bemerkungen finden sich später noch bei der Differenzialdiagnose.

Man hat hier also einen chronischen Fall von Dermatomyositis, der, bei gleichzeitiger, leichter Beteiligung des Zwerchfelles, des Gaumensegels und der Blase, sowie durch Auftreten von Knotenbildung in einzelnen Muskeln ausgezeichnet, nach vielfachen Remissionen in ausgedehnter Muskelatrophie und nach elf Monaten mit dem Tode endigte.

Besondere Prodromalerscheinungen sind bei unserem Patienten nicht vorausgegangen. Als solche werden unter anderen Unwohlsein, Kopfschmerzen, Schlaflosigkeit, ziehende Schmerzen in den Gliedern oder im Nacken und Rücken angegeben (Unverricht, Senator, Köster, Hepp). In manchen Fällen ist von Prodromalerscheinungen nichts bekannt. So begann ähnlich wie bei uns das Leiden gleich mit einer Schwellung der Muskulatur, z. B. bei Löwenfeld und Streng.

Im Falle Forchheimer beklagte sich dessen Patientin einige Monate vor Auftreten der Hauptsymptome über unangenehme Sensationen in der Haut und der Schleimhaut der Vagina und des Rectum, über unregelmässige Menstruation, Kopfschmerzen, geringe, beschwerliche Harnentleerung, Verstopfung, sowie über Schmerzen in verschiedenen Körperteilen.

Ob diese Sensationen alle als prodromi der später bei der Patientin aufgetretenen Dermatomyositis aufzufassen oder zum Teil auf die schon frühzeitig bei jener Dame bestandene Nervosität zurückzuführen sind, lässt sich natürlich nicht feststellen.

Von Symptomen seitens der Haut unseres Kranken wäre in erster Linie das Exanthem zu erwähnen.

Es war teils masernartig, teils urtikaria- und erysipelähnlich und bot in seiner ganzen Art und seinem Verlaufe ein Gemisch der bisherigen Beobachtungen dar.

Der Ausschlag begann im Gesichte, verbreitete sich allmählich über den ganzen Körper, heilte an verschiedenen Stellen ohne Residuen ab, hinterliess anderwärts braune bis schmutzigrote Verfärbung und trat entweder vor Beginn der Muskelschwellung oder gleichzeitig mit ihr auf. Im Gesichte persistierte eine scharlachrote Färbung, die im Falle von Wyssokowicz und Janowsky hier als „schinkenartig" bezeichnet wird. Daneben waren eine Zeitlang mehrere Ecchymosen sichtbar. Mit dem Auftreten letzterer hat man aber noch keine Berechtigung, dem Falle die Zugehörigkeit zur Dermamyositis abzusprechen. Solche Petechien sind zwar dabei nicht häufig, sie sind aber in Fällen von sicherer Dermatomyositis schon beobachtet worden (Löwenfeld, Oppenheim).

Im Verlauf der Krankheit stellte sich am rechten M. biceps ein Ekzem mit Ödem und blasiger Abhebung der Oberhaut ein, das im Verlaufe von vier Tagen wieder abheilte.

Auch Köster beobachtete eigentümliche Ekzeme im Verlaufe der Dermamyositis.

Schliesslich wäre auch noch ein weiteres Symptom von seiten der Haut zu erwähnen: die Schweisse. Sie waren bei H. in beträchtlichem, lästigem Masse vorhanden, besonders im Gesichte. Sie stellen ein charakteristisches Symptom im Krankheitsbilde der Dermatomyositis dar und werden in ausgesprochenen Fällen derselben wohl kaum vermisst.

Forchheimer dagegen gibt an, dass seine Patientin nicht an Schweissen litt, sondern sich über die grosse Trockenheit ihrer Haut beklagte.

Auch einen Haarausfall beobachtete man in unserem Falle; jener hängt mit der Dermatomyositis entweder primär oder sekundär mit der starken Schweissbildung zusammen.

Die Schleimhäute waren scheinbar nur wenig beteiligt, eine vorübergehende Angina catarrhalis, geringes Ödem des Zäpfchens und leichte Rötung des Rachens, waren die einzigen Symptome, die man in dieser Richtung beobachtete. Auch klagte der Patient über stumpfes Gefühl im Munde. Bei der Autopsie fand sich eine Vergrösserung der Tonsillen vor, die Eiter enthielten. Diese Angina kann aber nicht die Ursache der Dermatomyositis gewesen sein, denn sie wurde erst spät im Laufe der Krankheit beobachtet, während in ihrem Anfange die Rachenorgane keinen pathologischen Befund bei der Untersuchung aufwiesen.

Oppenheim hebt neuerdings als eine weitere Componente im Symptomenkomplex der Dermatomyositis ein Befallensein der Schleimhäute mit eventueller Geschwürsbildung hervor. Da sich in unserem Falle eine Angina sowie Schlingbeschwerden, die sich teils aus einer Schwellung der Schleimhaut des Ösophagus, einer Lähmung des Gaumensegels und überhaupt aus einer Mitbeteiligung der Schlingmuskulatur unschwer erklären lassen, im Laufe der Krankheit einstellten, auch bei der Autopsie Geschwüre des Ösophagus gefunden wurden, so können wir Oppenheims Beobachtung über die Mitbeteiligung der Schleimhäute bei der Dermatomyositis nur bestätigen.

Goldenblyum berichtet (1905) von einer starken Rötung der Rachenschleimhaut, einem Ödem des Zäpfchens und einer vollständigen Parese des weichen Gaumens; auch im Falle von Streng war die Mund- und Rachenschleimhaut befallen.

Damit aber soll noch nicht gesagt sein, dass die Schleimhaut in allen typischen Fällen von Dermatomyositis befallen sein muss oder beteiligt war.

Auch sekundärer, schon frühzeitiger Muskelschwund ist

bei der Dermatomyositis möglich; er wird von mehreren Autoren berichtet (Jakoby, Unverricht). Aber eine Muskelatrophie in so ausgesprochenem Masse, wie in unserem Falle, wurde meines Wissens bisher nur von Löwenfeld, Levy und Schultze beobachtet.

Es scheint also, als ob sekundärer Muskelschwund um so ausgiebiger eintritt, je chronischer der Verlauf des Leidens ist.

Mit dem Prinzingschen Falle hat der vorliegende die Knotenbildung gemeinsam. Es zeigten sich nämlich bei unserem Patienten nach siebenmonatlicher Krankheit an den Innenseiten beider Oberschenkel, nahe am Knie, zwei faustgrosse Wülste, über denen die Haut gerötet war. Ähnliche Schwellungen sollen auch an der Beugeseite beider Oberarme aufgetreten sein. Die Knoten verschwanden teilweise im Laufe der Krankheit, während besonders einer an der medialen Seite des linken Oberschenkels bestehen blieb.

Da von solcher Knotenbildung aber nur Prinzing berichtete, so zeigte seinerzeit Unverricht Bedenken, den Fall jenes Autors in die Rubrik der Dermatomyositis einzureihen, zu der er aber jedenfalls gehört.

Auch Sick erwähnt ausdrücklich, dass in den von ihm beobachteten, rezidivierenden Polymyositiden der befallene Muskel oft deutlich diffus oder knotig infiltriert war.

Wie solche Knoten entstehen, ist mit Sicherheit nicht anzugeben.

Bereits früher wurde angeführt, dass die Dermatomyositis sämtliche Muskeln des Körpers befallen kann. Anfänglich aber nahm Unverricht die Muskulatur des Herzens, der Augen und des Zwerchfells aus. Jedoch Senator, Wagner, Strümpell und Köster beobachteten später eine Mitbeteiligung des Zwerchfelles, Strümpell eine der Augenmuskulatur, Wyssokowicz und Janowsky konstatierten gleichfalls eine des Zwerchfells und des M. sphincter ani.

Das Diaphragma unseres Patienten war, wie schon am Lebenden vermutet und durch den mikroskopischen Befund bewiesen wurde, ebenfalls leicht erkrankt.

Die Art des Befallenseins der Gesamtmuskulatur, sowie die Ödeme weichen in Bezug auf Qualität von den bisher beschriebenen, typischen Fällen nicht ab.

Manche Autoren schildern mehr ein Befallensein der Streckmuskulatur, andere wieder ein solches der Beugemuskulatur. In unserem Falle, ähnlich dem von Hepp, waren nacheinander wohl sämtliche willkürlichen Muskeln befallen mit Ausnahme der der Augen und der Zunge. In vivo machten sich von seiten letzterer keine Beschwerden geltend, im Sektionsprotokoll dagegen wird eine „merkwürdig blassbraunrote Verfärbung der Muskulatur derselben mit anscheinender Vermehrung des Bindegewebes“ vermerkt.

Mikroskopische Schnitte von der Zunge wurden nicht angefertigt.

Von hervorragender Schmerzempfindlichkeit scheint die Muskulatur unseres Patienten niemals gewesen zu sein. Weil das starre Ödem die Muskeln vor Druck schützte, nach Schwinden jenes die Muskulatur in Atrophie übergegangen war. und der Patient erst im vorgerückten Krankheitsstadium in das Krankenhaus, speziell auf die innere Station, kam, so sind das Gründe, die ein Vermissen der Schmerzhaftigkeit wohl erklären lassen. Auch anamnestisch wird eine solche nicht angegeben.

Die einmalige Prüfung der Mm. deltoidei, als den meistbetroffenen Muskeln, mittels des elektrischen Stromes ergab eine einfache, quantitative Herabsetzung (siehe Krankengeschichte 5. XI. 06).

Im Falle Wagners und in dem zweiten von Unverricht war die elektrische Erregbarkeit eine normale; in einem Falle von Hepp und Oppenheim war sie abgeschwächt, in einem von Levy zeigte sich partielle Entartungsreaktion. Auch in

den Fällen von Sick und Streng ist einfach quantitative Herabsetzung verzeichnet.

Die Lungen erkrankten bei unserem Patienten bald; es stellte sich Bronchitis und späterhin Pneumonie ein — Erscheinungen, die durch die lange Bettruhe, die ungenügende Expektoration und Lüftung der Lunge, teils infolge des Befallenseins des Zwerchfells und der übrigen Atemmuskulatur sich unschwer erklären lassen.

Die Mitbeteiligung dieser Muskeln, und eine gleichzeitige Erkrankung der Respirationsorgane bilden im Krankheitsverlaufe der Dermatomyositis einen entscheidenden Wendepunkt und die verhängnisvollste Komplikation; in stärker ausgeprägtem Masse gibt es keine Rückkehr zur Genesung mehr: der betreffende Kranke geht unaufhaltsam und unrettbar dem Tode entgegen, gleich dem unserigen. So berichten auch Wagner, Hepp, Unverricht, Strümpell, Köster, Potain, Janowsky und Wyssokowicz, sowie Goldenblyum.

Weitere Komplikationen bei der Dermatomyositis sind die Nephritis, Pleuritis, Mediastinitis (Leube) und Orchitis (Risse).

Auch bei unserem Patienten war die so seltene Beteiligung des Mediastinums anscheinend vorhanden; denn im Sektionsberichte wird speziell des „eigentümlich ödematösen, sulzigen, schlüpferigen, mediastinalen Gewebes“ gedacht.

Von seiten des Herzens machten sich gleichfalls Störungen vom Eintritt in das Krankenhaus an, bemerkbar. Schon auf der dermatologischen Station wurde ein leises, systolisches Geräusch beobachtet. Es wurde auch später auf der inneren Station des Krankenhauses bestätigt und war zeitweise über allen Ostien, namentlich vor Abschluss der Katastrophe deutlich zu hören. Vorübergehend wurde es gar nicht wahrgenommen, was in der Krankengeschichte ausdrücklich angegeben ist. Eine deutliche Verbreiterung des Herzens wurde niemals konstatiert.

Die Herzgeräusche sind jedenfalls nur als akzidentelle aufzufassen, wie sie im Verlaufe jeder langdauernden, fieberhaften Erkrankung schliesslich auftreten. Ja, es kann auch sein, dass ein akzidentelles Geräusch bereits im geringen Masse schon vor Beginn der Krankheit bestanden hat. Jedenfalls spricht auch die Autopsie und der mikroskopische Befund nicht auf ein schweres Befallensein des Herzens durch die Dermatomyositis.

Wem diese Gründe nicht genügend die Mitbeteiligung des Herzens bei der Erkrankung erklären, der mag sie auch ruhig noch auf das Konto der Dermatomyositis schreiben. Denn auch in einem typischen Falle von Löwenfeld fanden sich Störungen seitens des Herzens, die er nicht allein durch die Allgemeinerkrankung erklärt, sondern auf eine Mitbeteiligung des Herzens an den Muskelveränderungen bezogen wissen will. Prinzing, Schlesinger, Oppenheim erwähnen dies ebenfalls; Insbesondere waren es Bauer und Lorenz, die eine Mitbeteiligung des Herzens für die hämorrhagische Form der Polymyositis nachwiesen. Janowsky und Wyssokowicz berichten von einem systolischen Geräusch über der Aorta bei ihrer Patientin. Sick glaubt, die Störungen von seiten des Herzmuskels am befriedigendsten durch die akute, fieberhafte Erkrankung erklären zu müssen.

Die Milz war in unserem Falle in vivo niemals deutlich vergrössert; bei der Autopsie wurde sie als „klein“ und mikroskopisch ohne besondere Veränderung befunden. Vielfach wird eine Vergrösserung dieses Organes schon am Lebenden angegeben (Hepp, Potain, Strümpell, Wagner, Lépine etc.), während wieder von anderen wegen des bestehenden Ödemes in vivo die Grösse der Milz nicht festgestellt werden konnte und dann erst bei der Sektion erwiesen wurde.

Aber auch in mehreren Fällen von Dermatomyositis, die

bisher der strengsten Kritik standgehalten haben, finden wir keine Vergrösserung der Milz (Senator, Köster, Böck).

Symptome von seiten der Nieren wurden bei unserem Patienten vermisst, während bei manchen sich im Krankheitsverlaufe Nephritis in mehr oder minder hohem Grade einstellte (Strümpell, Köster, Levy, Böck, Hepp, Goldenblyum).

Die Muskulatur der Harnblase scheint, soviel mir bekannt, bisher in noch keinem einzigen Falle besonders beteiligt gewesen zu sein. Es sind aber in der Krankengeschichte Momente verzeichnet, die eine Erkrankung der Blase oder ihrer Innervation wohl kaum von der Hand weisen lassen. Makroskopisch hat sich bei der Sektion zwar nichts Pathologisches daran herausgestellt, sonst fänden sich wohl entsprechende Aufzeichnungen in dem Sektionsprotokolle; aber, ob sich nicht mikroskopisch Veränderungen gezeigt hätten, muss als offene Frage bestehen bleiben.

Die Störungen in der Urinentleerung können also wohl mit der Dermatomyositis zusammenhängen.

Sensibilitätsstörungen wurden bei H. nicht beobachtet. In fast allen übrigen, beschriebenen Fällen war dies ebenso; nur Hepp und Unverricht fanden eine Hyperästhesie der Haut in Bezug auf Nadelstiche und den elektrischen Strom.

Die Sehnenreflexe waren nicht auszulösen, wohl infolge des starken Ödems und auch später nicht, wegen der allgemeinen Muskelatrophie. In manchen beobachteten Fällen waren sie abgeschwächt, in manchen aufgehoben, zuweilen normal (Oppenheim, Forchheimer); im Falle von Streng waren die Partillarreflexe gesteigert.

Wie der mikroskopische Befund einiger Präparate des N. ischiadicus und N. axillaris dartut, waren in unserem Falle die Nerven nicht miterkrankt, vielleicht aber die Hautäste und die Innervation der Blase; diese Gebilde wurden nicht untersucht.

Senator und Faijersztain hoben bei der Dermatomyositis eine Beteiligung auch von Nerven hervor.

Jedoch kann wohl meist am Lebenden schon diese Kombination behauptet, resp. ausgeschlossen werden. Bei Mitbeteiligung der Nerven sind sie nämlich druckempfindlich, es besteht EAR, die Muskelschwellung und das Ödem sind nicht so stark ausgeprägt.

Fälle, bei denen Nerven miterkrankt sind, bilden wohl einen Übergang zwischen Polymyositis und Polyneuritis.

Das Sensorium blieb, wie fast stets beobachtet wurde, normal; ein Beweis also dafür, dass das Zentral-Nervensystem von der Krankheit verschont blieb.

Schlaflosigkeit und Depressionszustände beobachtete Wagner, Hepp, Potain, Forchheim u. a. Die Depressionszustände fehlten glücklicherweise bei unserem Patienten; über Schlaflosigkeit aber klagte er häufig.

Die Temperaturen hielten sich im allgemeinen zwischen 37° und 38,5° C., waren nur einige Male, namentlich gegen das Ende zu, bedeutend erhöht und hatten remittierenden Charakter.

Das Fieber ist so ziemlich eine konstante Erscheinung bei der Dermatomyositis und wurde nur in zwei Fällen vermisst (Unverricht, Köster).

Die Pulsfrequenz war in unserem Falle eigentlich stets höher als sie der Temperatur entsprechen würde und bewegte sich im Mittel zwischen 100 und 120 Schlägen, die Respiration zwischen 20 und 30 Atemzügen in der Minute.

Es wurde auch nicht versäumt, das Blut mehrmals einer genauen Untersuchung zu unterziehen. Ich hebe zwei Blutbefunde hervor:

12. X. 06. 4 300 000 Erythrocyten,
6000 Leucocyten,
65 % Hämoglobin,

60 % polynukleäre Leucocyten,
16 % Lymphocyten,
9,4 % mononukleäre (lymphoide) Zellen,
10,3 % eosinophile Zellen,
0,4 % Mastzellen,
0,5 % Myelocyten.

14. XII. 06. 6 000 000 Erythrocyten,
13 500 Leucocyten,
75 % Hämoglobin,
63,7 % polynukleäre Leucocyten,
20,3 % Lymphocyten,
9,4 % mononukleäre (lymphoide) Zellen,
15,1 % eosinophile Zellen,
1 % Mastzellen,
0,5 % Myelocyten.

Die Gruber-Widalsche Reaktion war stets negativ.

In den bisher veröffentlichten Fällen von Dermatomyositis bezw. Polymyositis finden sich nur wenige Angaben über das Blut.

Lépine bezw. Bonnet fand eine Herabsetzung der roten Blutkörperchen (2 Millionen), sowie des Hämoglobingehaltes, während die Zahl der weissen Blutkörperchen normal blieb.

Forchheimer fand 4 102 000 Erythrocyten, 5200 Leucocyten, 6,72 % Hämoglobin (Fleischl) ferner:

79 % polymorphkernige Leucocyten,
18 % kleine Lymphocyten,
2,5 % grosse Lymphocyten,
0,5 % eosinophile Zellen.

Das spezifische Gewicht des Blutes betrug 1033.

Sick fand unter anderem: Hämoglobingehalt normal; die weissen Blutkörperchen etwas vermindert (4900—7000) und zu verschiedenen Zeiten 0—11,9 % eosinophile Zellen, zwischen 1,4 und 25,1 % grosse, monolukleäre Leucocyten.

Ich enthalte mich, aus diesen Blutbildern besondere Schlüsse in bezug auf unsere Krankheit zu ziehen oder gar auf die Pathologie des Blutes mich einzulassen, da ja über die Bezeichnung und Abstammung der einzelnen Blutelemente noch so viele Meinungsverschiedenheiten herrschen; ich beschränke mich also lediglich auf die Konstatierung der Tatsachen.

Nur bezüglich der eosinophilen Zellen möchte ich noch einige Worte verlieren. Ein vermehrtes Auftreten derselben hat man ja bei den verschiedensten Krankheiten gefunden, die alle anzuführen, hier zu weit führen möchte. Speziell die Hautkrankheiten aber möchte ich hervorheben. Und wenn man da der Theorie Hoffmanns folgt, der die Haut als eine Bildungsstätte eosinophiler Zellen unter pathologischen Verhältnissen ansieht, so ist auch für unseren Fall verständlich, wenn es zu einer Eosinophilie gekommen ist; denn die Haut war bei unserem Patienten in hohem Masse bei der Erkrankung mitbeteiligt. Mit Ausnahme von Sick habe ich in bezug auf Eosinophilie nirgends Aufzeichnungen gefunden. Aber den Blutbefund von Sick ziehe ich mit dem in unserem Falle gemachten nicht in Vergleich, da er sich nicht auf Dermatomyositis, sondern auf Polymyositis bezieht. Es ist also bei der Dermatomyositis bisher noch keine Vermehrung der eosinophilen Zellen angeführt worden.

Die Harnmenge zeigte wechselndes Verhalten; je nach Anwendung diuretischer Mittel schwankte die tägliche Menge zwischen 250 und 3250 ccm, wenn man die Zeiten der Harnverhaltung unberücksichtigt lässt. Das spezifische Gewicht war gleichfalls verschieden und bewegte sich zwischen 1006 und 1028. Über die Beschaffenheit des Sedimentes ist mehrfach in der Krankengeschichte Erwähnung getan.

Bemerkenswerterweise war die Diazoreaktion fast stets positiv; sie fiel nur selten negativ aus, besonders in der Zeit, als man hoffen durfte, den Kranken der Genesung zuführen

zu können. Nach eingetretenem Rückfalle jedoch war sie sofort wieder positiv. Nur in den Fällen von Sick (Polymyositis) wird die positive Diazoreaktion erwähnt; von anderen wird sie als negativ angegeben bezw. ihrer überhaupt nicht gedacht.

Solange man aber den Körper nicht kennt, der mit die Ursache ist, dass die Ehrlichsche Diazoreaktion positiv ausfällt, solange kann man auch in bezug auf unsere in frage stehende Krankheit keine Schlüsse ziehen. Man darf also wohl mit Rücksicht auf die Diazoreaktion die Dermatomyositis in die Gruppe jener fieberhaften Erkrankungen bringen, „in denen die Diazoreaktion bald häufiger, bald seltener, je nach der Art des Krankheitsfalles vorkommen kann, wie bei Pneumonie, Scharlach, Diphtherie, Erysipel, Phthise“ (Sahli).

Es sei noch bemerkt, dass der positive Ausfall der Diazoreaktion in unserem Falle nicht medikamentösen Ursprunges sein kann.

Indikan wurde von einigen Autoren im Harne nachgewiesen.

Ich komme nun auf die Differentialdiagnose, Therapie und Ätiologie zu sprechen.

Differentialdiagnostisch kamen der Hauptsache nach in Betracht: die Trichinose, die Polyneuritis, die Sclerodermie, die typhöse Myositis und die Dermatomyositis selbst. Auch an Beri-Beri war gedacht worden, die makroskopisch und mikroskopisch grosse Ähnlichkeit mit der vorliegenden Krankheit hat; aber jene Diagnose war sofort fallen gelassen worden, als anamnestisch jeglicher Aufenthalt in den Tropen in Abrede gestellt wurde.

Für eine Polyneuritis sprach der Fall nicht; denn die Nervenstämme, soweit sie überhaupt der palpatorischen Untersuchung zugänglich waren, zeigten keine Druckempfindlichkeit; es bestanden auch keine Sensibilitätsstörungen und keine Ent-

artungsreaktion. Zudem war das allgemeine Ödem ein so kolossales, wie es bei Polyneuritis wohl nicht vorkommt.

Eine typhöse Myositis zu diagnostizieren, liess der ganze Krankheitsverlauf und der negative Ausfall der Gruber-Widalschen Reaktion nicht zu. Diese Erkrankung soll bisher auch noch niemals fälschlich für Dermatomyositis gehalten worden sein.

Gegen Sclerodermie sprach der fieberhafte Verlauf, und die ungenügende Körperpigmentierung. Es kann aber nicht geleugnet werden, dass sich vielfach Momente in der Krankengeschichte finden, die auch bei der Sclerodermie vorkommen. Schultz und besonders Oppenheim weissen auf die grosse, klinische Ähnlichkeit zwischen beiden Krankheiten hin, und letzterer kommt sogar zu dem Schlusse, „dass es eine Form der Sclerodermie gäbe, die sich unter den Erscheinungen der Dermatomyositis entwickelt, oder, umgekehrt, eine Form der Dermatomyositis, die ihren Ausgang in Sclerodermie nimmt".

Brennender gestaltete sich die Unterscheidung von der Trichinose, schon um deswillen, weil in unserem Falle die Diazoreaktion positiv und eine Vermehrung der eosinophilen Zellen vorhanden war. — Sprach schon die Anamnese dagegen, dass der Patient Schweinefleisch niemals in ungekochtem Zustande genossen hatte und auch keines seiner Angehörigen unter trichinösen Erscheinungen erkrankt ist, so zeigte auch der ganze Krankheitsverlauf, vor allem das vollständige Fehlen gastrointestinaler Erscheinungen, der Mangel von Muskelsteifigkeit zu Beginn der Erkrankung, nicht das Bild der Trichinose. Zudem ist dabei der positive Ausfall der Diazoreaktion ein viel stärkerer als wie er in unserem Falle war.

Auch das Blutbild entsprach nicht dem der Trichinosis, vor allem nicht wegen der viel geringeren Eosinophilie, die bekanntlich bei jener Erkrankung kolossale Werte erreicht (40—50%).

Auch macht sie keine so starren Ödeme, wie sie bei uns beobachtet wurden. Es konnte also auch ohne Excision von Muskelstückchen, die man wegen des enormen Ödems unserem Patienten nicht zumuten wollte, auf grund des typischen, klinischen Bildes, das Hepp, Unverricht u. a. festgestellt haben, die Diagnose Dermatomyositis nicht mehr zweifelhaft sein.

In Bezug auf die Ätiologie konnte auch unser Fall nicht geklärt werden. Wiewohl mehrfach die Ödemflüssigkeit und das Blut auf Mikroorganismen, speziell auf Gregarinen untersucht wurde, so fand man doch niemals solche. Kulturversuche verliefen vollkommen negativ. Sofort nach dem Tode excidierte Stücke des M. biceps, M. deltoideus und N. axillaris liessen, auch mit Gimsafärbung, nichts erkennen, was als ätiologisches Moment hätte angesprochen werden können.

Bisher wurden verschiedene Faktoren als Ursache für Dermato- und Polymyositis herangezogen: Co-Vergiftung (Litten), Tuberkulose (Strümpell), Botulismus und Autoindoxikation (Senator), Übermüdung (Oppenheim, Löwenfeld), forcierte Kaltwasserkuren (Oppenheim).

Pfeiffer beharrt auf dem Standpunkte, dass Gregarinen die Ursache seien, was von anderen Beobachtern aber bisher niemals bestätigt werden konnte.

Edenhuizen kommt auf Grund der von Leube und Risse aufgestellten Theorie mit zu der Vermutung, dass die Polymyositis (und auch Dermatomyositis) eine seltene Form der Polyarthritis sei und stimmt Herz bei, der da meint, „dass beide Erkrankungen möglicherweise nur verschiedene Lokalisationen eines und desselben Virus seien".

Einige Male wurde die Affektion in Puerperium beobachtet (Winckel); Bauer und Waetzold fanden den Staphylococcus pyogenes; im Falle von Jessen wird eine Masernerkrankung beschuldigt; Janowsky und Wyssokowicz machen unter Umständen ein Magengeschwür verantwortlich

und vertreten die Ansicht, es könnte dasselbe „bei bestehender Disposition“ zu einer Autointoxitation geführt haben.

In den neun Fällen von Sick scheinen feuchte Wohnräume das Entstehen der Krankheit begünstigt zu haben.

Goldeblyum konnte aus dem Muskelsafte seines an Dermatomyositis erkrankten Patienten Streptococcen in Reinkultur züchten, die aber wenig virulent gewesen sein sollen (Kaninchenversuch). Es liegt hier also ein ähnlicher Befund vor, wie im Falle von Bauer. Am Schlusse der Arbeit von Goldenblyum ist darauf hingewiesen, dass der bakteriologische Befund von Moissejew veröffentlicht werden sollte; trotz eifrigsten Suchens konnte ich desselben aber nicht habhaft werden. Vielleicht wurde von der Veröffentlichung desselben überhaupt abgesehen?

Interessant ist die Beobachtung Goldenblyums auch noch insofern, als die Erkrankung bei seinem Patienten bereits einmal vor neun Jahren bestanden haben soll.

Ruft man sich nun nochmals den Beginn und den ganzen Verlauf der Krankheit unseres Patienten in das Gedächtnis zurück, so gelangt man ganz unwillkürlich zu dem Schlusse, dass es sich eigentlich nur um eine Infektion, vielleicht mit uns noch unbekannten Erregern handeln kann, wofür auch der günstige Erfolg mit den Silberpräparaten spricht.

Inwieweit eine Erkältung als auslösendes Moment mit in Frage kommt (siehe Anamnese), ist schwer zu entscheiden.

Jedenfalls ist es aber notwendig, dass alle ähnlichen Fälle auf das Genaueste beobachtet und untersucht werden; denn, wenn überhaupt, so ist es nur auf diesem Wege möglich, mit der Zeit Klarheit in ätiologischer Beziehung zu schaffen.

In der Therapie musste man sich bei unserem Kranken natürlich auf symptomatisches Vorgehen beschränken. Man sorgte für Behandlung der Dekubitusgeschwüre, für reichliche Diurese und Diaphorese, die auch meistens bis zu einem ge-

wissen Grade gelangen, wie durch Anwendung von Aspirin, Theocin, spez. Diuert., pulv. digidal. c. bulb. scill., durch Anwendung von Schwitz- und protrahierten, warmen Bädern. Von günstigem Einflusse scheint auch die Anwendung des Collargol's gewesen zu sein. Multiple Stichelungen und Punktionen des Anasarca wurden gleichfalls ausgeführt.

Im grossen und ganzen deckt sich die Therapie also mit der bisher üblich gewesenen.

Auch Oppenheim legt den Schwerpunkt in der Behandlung der Dermatomyositis auf eine energische Diaphorese und spricht im späteren Verlaufe der Anwendung der Elektrotherapie und Massage das Wort. Forchheimer hatte ausgezeichnete Erfolge mit der Anwendung der Credéschen Salbe gehabt.

Vielleicht also sind die Silberpräparate berufen, in Zukunft auch bei der Therapie der Dermatomyositis eine Rolle zu spielen.

Wie in fast allen Lehrbüchern der inneren Medizin der Dermatomyositis und Polymyositis nicht oder nur ganz kurz gedacht wird, so ergeht es diesen beiden Stiefkindern auch in Bezug auf die pathologisch-anatomische Darstellung.

Es handelt sich bei unserer Erkrankung bei der Muskulatur wohl nicht um ein primäres Befallensein des interstitiellen Bindegewebes, wie Unverricht und Senator meinen.

Sicher haben Hepp und Leube-Rindfleisch recht, wenn sie für die primäre Erkrankung der Parenchyms eintreten.

Die stark gewucherten Sarkolemmschläuche können nämlich sehr leicht zur Verwechslung mit einem angeblich ödematös geschwollenen Bindegewebe führen.

Da der mikroskopische Befund der Haut bei der Dermatomyositis in den bisher veröffentlichten Fällen stets zu kurz

gekommen ist — ich habe keine einzige ausführliche Bemerkung darüber finden können —, so liess ich von einem Schnitte derselben eine Zeichnung anfertigen und lege sie bei, gleichwie auch eine solche, die den M. deltoideus betrifft. Das mikroskopische Bild der Haut entspricht nicht dem der gewönhnlichen Dermatitis, sondern es scheinen dabei trophoneurotische Störungen mit im Spiele gewesen zu sein. —

Unser Fall unterscheidet sich also von den bisher in der Literatur niedergelegten Fällen von Dermatomyositis durch die Multiplizität der befallenen Muskeln (u. a. des Zwerchfelles und der Blase) sowie der gleichzeitigen Knotenbildung in einigen derselben.

Zum Schlusse sei es mir gestattet, Herrn Obermedizinalrat Professor Dr. Ritter von Bauer für die gütige Überlassung des Falles und Übernahme des Referates meinen ganz ergebensten Dank zum Ausdruck zu bringen.

Ganz besonders danke ich auch Herrn Professor Dr. Dürck und Herrn Privatdozent Dr. Kerschensteiner für die mir stets in liebenswürdigster Weise bewiesene Unterstützung und Anleitung bei der Arbeit.

Literatur-Verzeichnis.

W. Streng, Zeitschrift für klin. Medizin. 53. Bd. pag. 162, Polymyositis.

Jessen und Edens, Polymyositis und Polyneuritis bei Morbillen. Berliner klin. Wochenschr. 1904. Nr. 22. pag. 847.

J. Baer, Akute Polymyositis. Münchener med. Wochenschr. 1904. Nr. 4.

Buttzingslöwen, Dermatomyositis. Berlin 1897. (Inaug.-Dissert.)

Millit, L'angiomyosite. Lyon 1902. These.

Bonnet, La dermatomyosite aiguée. Gazette des hop. Paris 1900. 73. Bd. pag. 433—443.

W. Meitzen, Zwei Fälle von Dermatomyositis. Kiel 1898.

Cantani, Sulla dermatomiosite, L'Arte medica. Napoli 1899 I. pag. 621—624.

F. Forchheimer, Dermatomyositis. Transactions of the association of American physicians. Philadelphia 1903, XVIII. pag. 184 bis 191.

Goldenblyum, Akute Dermatomyositis (Russisch.) Russkiy Vrach 1905. pag. 116—150. Petersburg.

O, Kodym, Polymyositis sive dermatomyositis acuta. Sbirka pridnasek. Prag 1899.

Buss, Akute Dermamyositis. Deutsche med. Wochenschr. 1894. pag. 738.

Neubauer, Akute Dermatomyositis. Zentralblatt für innere Medizin 1899. pag. 289—99.

Oppenheim, Über die Polymyositis. Berliner klin. Wochenschr. 1903. pag. 388 ff und 416—418.

Wyssokowicz und Janowsky, Dermatomyositis. Belmtsch Gaz. Boskina. Petersburg 1900. pag. 2221—69. (Russisch.)

Sick, Akute rezidivierende Polymyositis in epidemischem Auftreten. Münchener med. Wochenschr. 1905.

Fränkel, Dermatomyositis. Deutsche med. Wochenschr. 1894. pag. 94, 227, 245.

Fuckel, Ein Fall von Dermatomyositis acuta. Korresp. Blätter. Allg. ärztl. Ver. von Thüringen 1892.

Herz, Dermatomyositis. Deutsche med. Wochenschr. 1894. Nr. 41.

Senator, Akute Polymyositis und Neuromyositis. Deutsche med. Wochenscnr. 1893. pag. 933.

Köster, Primäre Dermatomyositis. Nord. Med. Ark. 1896. Nr. 18.

Levy, Primäre akute Polymyositis. Berl. klin. Wochenschr. 1893.

Löwenfeld, Polymyositis acuta 1890. Münchener med. Wochenschrift.

F. Winckel, Gynäkol. Zentralblatt 1878.

Pfeiffer, Die Polymyositis resp. Dermatomyositis acuta. Zentralblatt für allgem. Pathologie 1896.

Oppenheim, Lehrbuch der Nervenkrankheiten. 4. Aufl. 1905.

R. Lepine, Polymyosite. Revue de Médecine 1901. pag. 426 bis 428.

Bauer, Ein Fall von akuter hämorrhagischer Polymyositis. Deutsches Archiv für klin. Medizin. 66. Bd. 1899. pag. 95 bis 192.

Lorenz, Über Herzerscheinungen bei der akuten Polymyositis und deren Bedeutung ffir die Diagnostik der letzteren. Verhandl. des Kongresses für innere Medizin 1906. pag. 243—250.

Edenhuizen, Über einen Fall von Polymyositis bei akuter Polyarthritis. Deutsches Archiv für klin. Medizin. Bd. 87. Heft 1 u. 2.

Murell W., Dermatomyositis or acute Polymyositis. The medical press and circular. London 1905. N. S. Vol. 79/207.

Albu, Die Autointoxikationen im Intestinaltraktus.

Senator, Über akute und subakute multiple Neuritis und Myositis. Zeitschrift für klin. Medizin XV. pag. 77 ff.

— Über acute multiple Myositis und Neuritis. Deutsche med. Wochenschr. 1888.

Bei den angeführten Autoren finden sich ebenfalls Literaturangaben.

Lebenslauf.

Am 16. Oktober 1876 wurde ich als Sohn des im Jahre 1878 verstorbenen k. Kämmerers und Rittergutsbesitzers Ernst Freiherrn Schenk von Geyern zu Schloss Syburg in Mittelfranken geboren. Nach Absolvierung einer Lateinschule und des Kgl. Kadettenkorps zu München wurde ich im Jahre 1895 Portepeefähnrich, besuchte dann die Kriegsschule zu München und wurde 1897 Leutnant im Kgl. bayerischen 4. Chevauleger-Regiment in Augsburg. Im Jahre 1899 verheiratete ich mich und trat im gleichen Jahre zu den Rerserveoffizieren genannten Regiments über. Bis zum Jahre 1901 verwaltete ich mein Gut und nach dessen Verpachtung studierte ich vom Jahre 1901—1906 Medizin. In München bestand ich 1904 das Tentamen physicum und im Wintersemester 1906/07 den Staatskonkurs.

München, Juli 1907.

Ernst Freiherr Schenk von Geyern.

M. deltoideus.

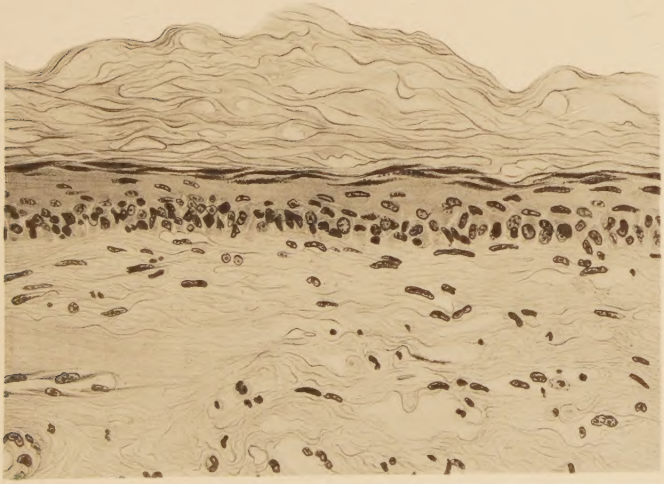

Haut.